

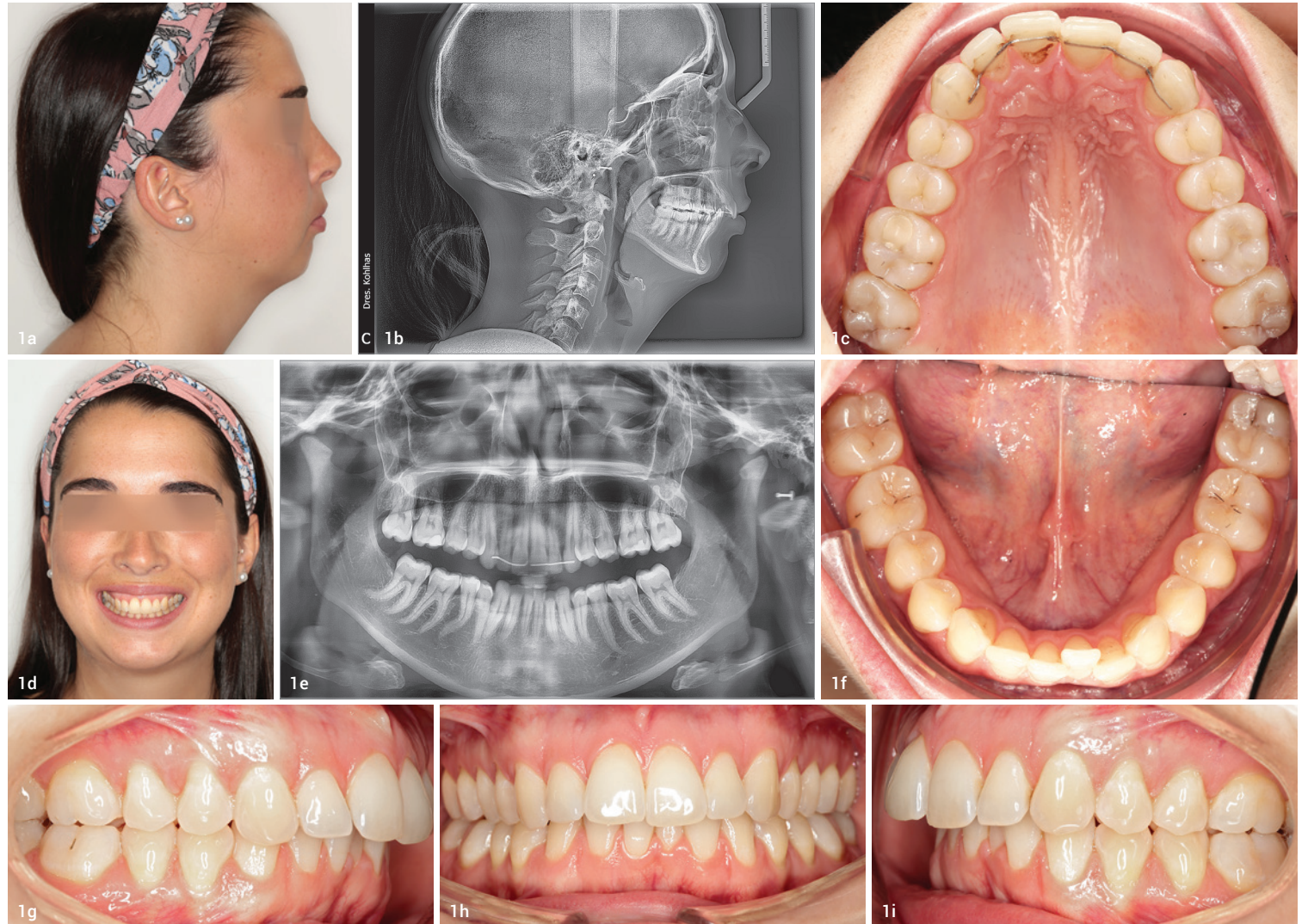
Dr. Claudia Objio-Kohlhas

Alb Fils Kliniken



## Digitalisierung als Mehrwert für Patient und Behandler

**Abb. 1a–i:** Dreißigjährige Patientin mit einer Angle Klasse II/1, Tiefbiss und fliehendem Kinn. Nach einer im Jugendalter erfolgten kieferorthopädischen Vorbehandlung lag durch Retainerbruch und -verlust ein Rezidiv des frontalen Engstands im Ober- und Unterkiefer vor. Ausgangssituation mit extraoralen (a, d) und intraoralen (c, f–i) Aufnahmen, FRS (b) und OPG (e).



**Abb. 2a–g:** Zwischenbefund: präoperative Situation nach Ausformung der Zahnbögen im Ober- und Unterkiefer, Dekompensation der Klasse II und Engstands beseitigung mithilfe einer feststehenden Multibandapparatur (OK: konventionell legierbare Saphirbrackets, UK: selbstligierende Metallbracketes mit 22<sup>er</sup> Slotgröße).

**Abb. 3a und b:** Präoperatives DVT mit eingezeichneten Osteotomielinien. **Abb. 3c:** 3D-Cephalometrie. **Abb. 3d:** Verlagerung von Ober- und Unterkiefer mit Verlagerungsstrecken des Oberkiefers. **Abb. 3e und f:** 3D-verlagerter Ober- und Unterkiefer.

← Seite 1

hatte sich die Patientin einer kieferorthopädischen Behandlung unterzogen, bei der mithilfe einer feststehenden Multibracketapparatur die Ausformung beider Zahnbögen erfolgte. Dabei konnte die deutlich ausgeprägte skelettale Klasse II/1 mit mandibulärer Retrognathie nicht ausreichend korrigiert werden, so dass eine vergrößerte sagittale Frontzahnstufe und eine Distalbisslage mit Gummy Smile und Tiefbiss verblieben waren. Im Laufe der Jahre hatten sich außerdem in beiden Kiefern die Kleberretainer gelöst, wo-

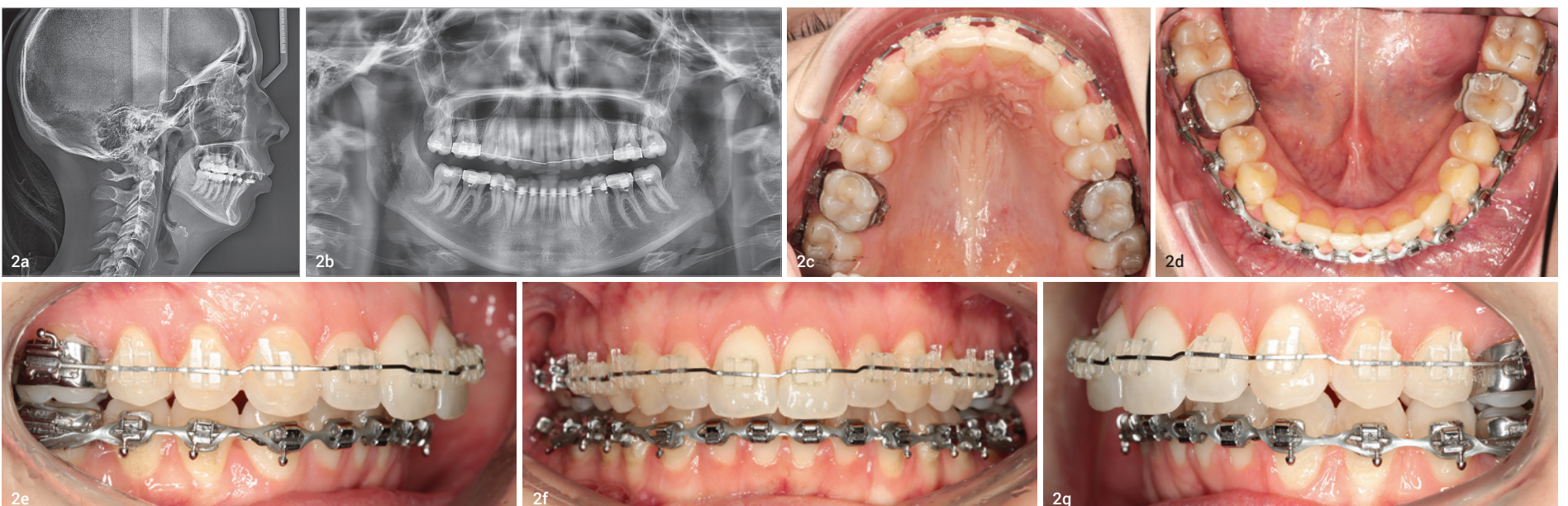
durch es zu einem Rezidiv des frontalen Engstands in Ober- und Unterkiefer gekommen war (Abb. 1a–i). Allgemeinanamnestisch wurden seitens der Patientin die Diagnosen Multiple Sklerose, Heuschnupfen, Aspirin-Unverträglichkeit, Kopfschmerzen und Zustand nach Appendektomie angegeben. Nach Erstellung der diagnostischen Anfangsunterlagen in unserer Praxis stellte sich die Patientin in den Göppinger Alb Fils Kliniken in der Abteilung für Mund-, Kiefer- und Gesichtschirurgie bei Chefarzt Dr. Dr. Dr. Winfried Kretschmer zur klinischen Beratung vor. Nach zusätz-

licher Magnetresonanztomografie (MRT) beider Kiefergelenke, welche in der Radiologischen Abteilung der medius Klinik Ostfildern-Ruit durchgeführt wurde, konnten letztlich degenerative Veränderungen mit deutlich abgeflachten Kiefergelenkköpfchen und nach ventral dislozierte Disci articulares ohne Reposition diagnostiziert werden.

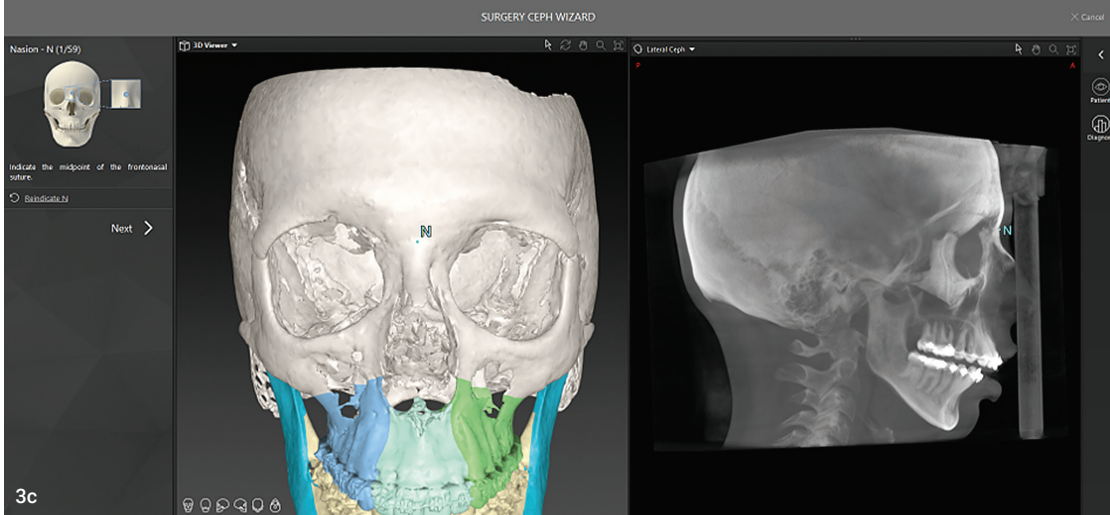
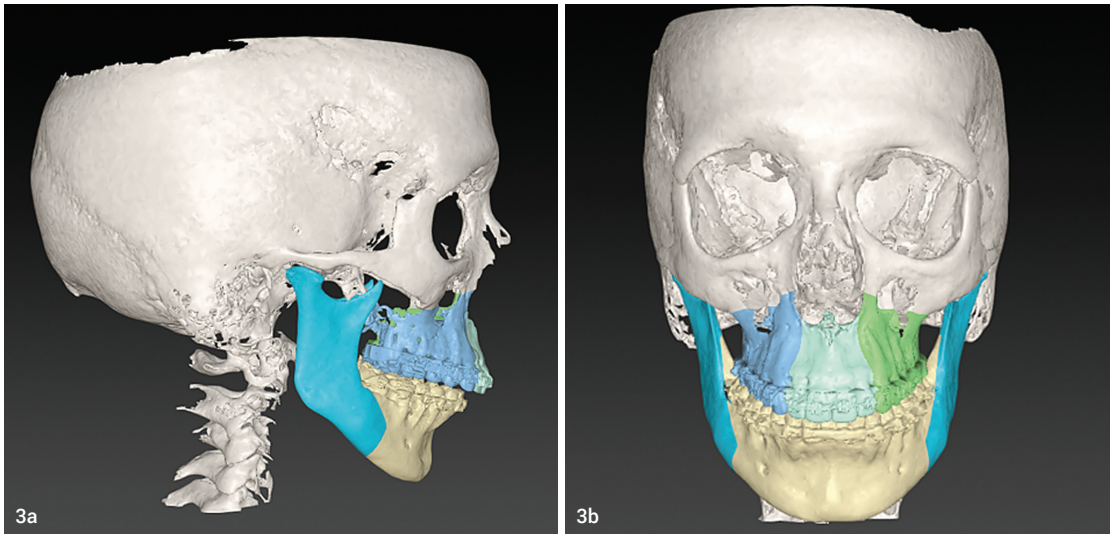
### Prächirurgische Kieferorthopädie

Nach der Begutachtung und Genehmigung der geplanten kombinierten kieferorthopädisch-kieferchirurgischen Therapie durch die gesetzliche Krankenkasse konnten wir

mit der kieferorthopädischen Ausformung von oberem und unterem Zahnbogen mittels Multibracketapparat (22<sup>er</sup>-Slotgröße, MBT-Prescription) beginnen. Um in Vorbereitung der geplanten bignathen Umstellungsosteotomie hierbei eine optimale Ausgangslage zu erreichen, wurden in enger Zusammenarbeit mit OÄ Dr. Caroline Fedder von der Abteilung für MKG-Chirurgie regelmäßig digitale Zwischenbefunde ausgetauscht. Dabei wurde diskutiert, ob der Oberkiefer während des chirurgischen Eingriffs zwei- oder dreigeteilt werden sollte. So mussten für die vorgesehene





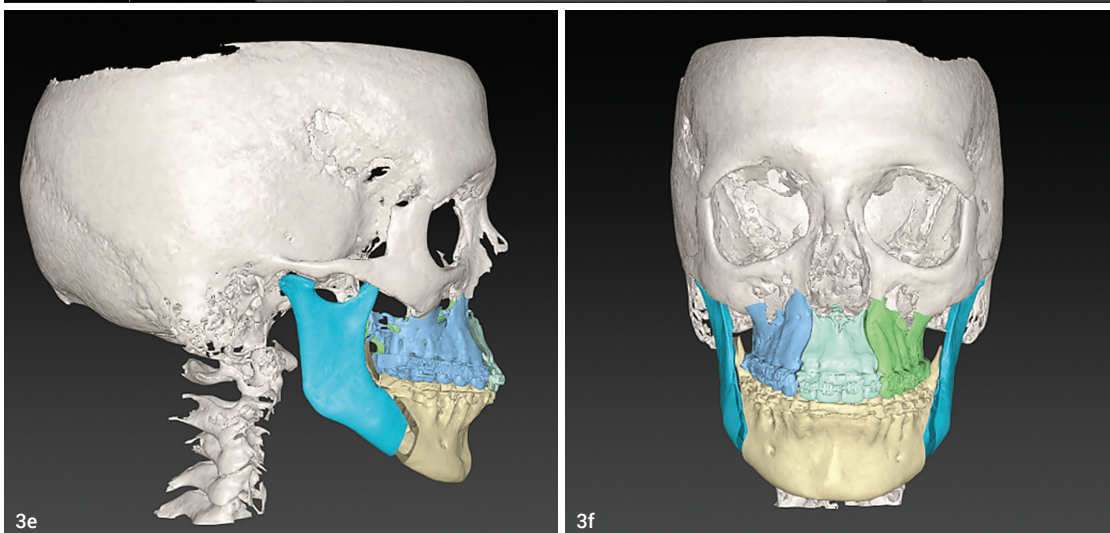
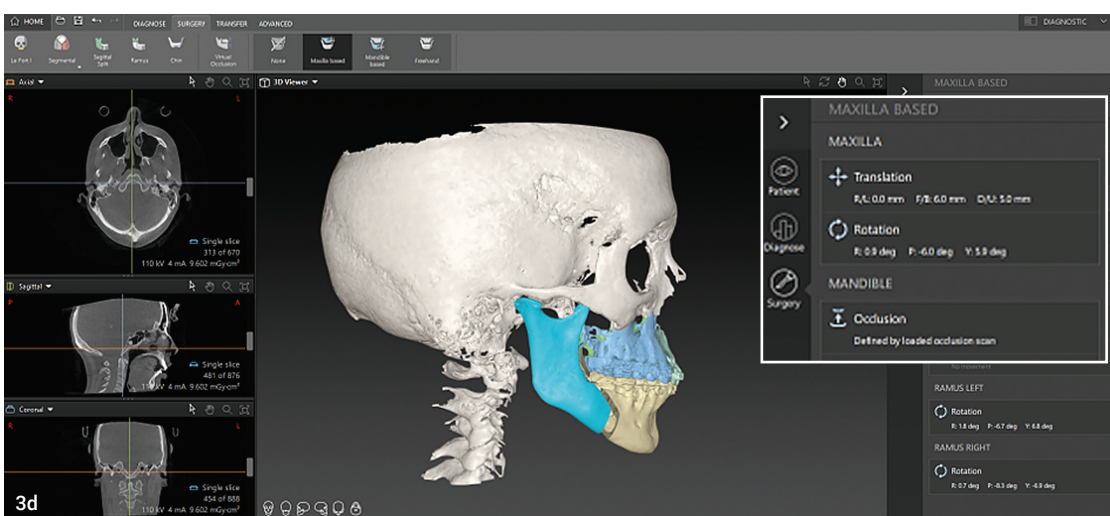


Dreiteilung des OK die Wurzeln der oberen seitlichen Schneidezähne und Eckzähne weit genug auseinander stehen, um eine Gefährdung der Wurzeln bei der interdentalen Osteotomie zu vermeiden. Die kieferorthopädische Dekompensation der Klasse II erfolgte komplikationsfrei innerhalb eines Zeitraums von ca. sechs Monaten. Dabei kamen im Ober- und Unter-

kiefer folgende Bogensequenzen zur Anwendung: .014" HANT, .016" HANT, .016" x .022" HANT, .018" x .025" HANT und .017" x .025" SS. Präoperativ wurden zusätzlich Haken für die postoperativen intermaxillären Gummizüge auf die Stahlbögen aufgekrümpt. Sechs Wochen vor der geplanten Operation erfolgten bei der Patientin dann keine aktiven Zahnbewegungen

mehr. In den Abbildungen 2a–g ist die präoperative Situation nach Ausformung der Zahnbögen im Ober- und Unterkiefer, Dekompensation der Klasse II und Engstandsbesetzung zu sehen.

In unserer kieferorthopädischen Praxis haben wir gute Erfahrungen mit dem kabellosen TRIOS® Intraoralscanner (Fa. 3Shape) gemacht, den wir bereits seit vielen Jahren



## 3D Druck, der einfach funktioniert

# Phrozen Sonic XL 4K 2022

Kompakter LCD-Tischdrucker mit 52 µm Druckpräzision dank 4K-Display und hoher Lichtintensität für kurze Bauzeiten. Hochwertig verarbeitetes Vollmetallgehäuse, großer Bauraum und einfaches Wannenhandling machen die Dreve-Version des Sonic XL 4K 2022 zum userfreundlichen 3D Drucker für alle dentalen Anwendungen.



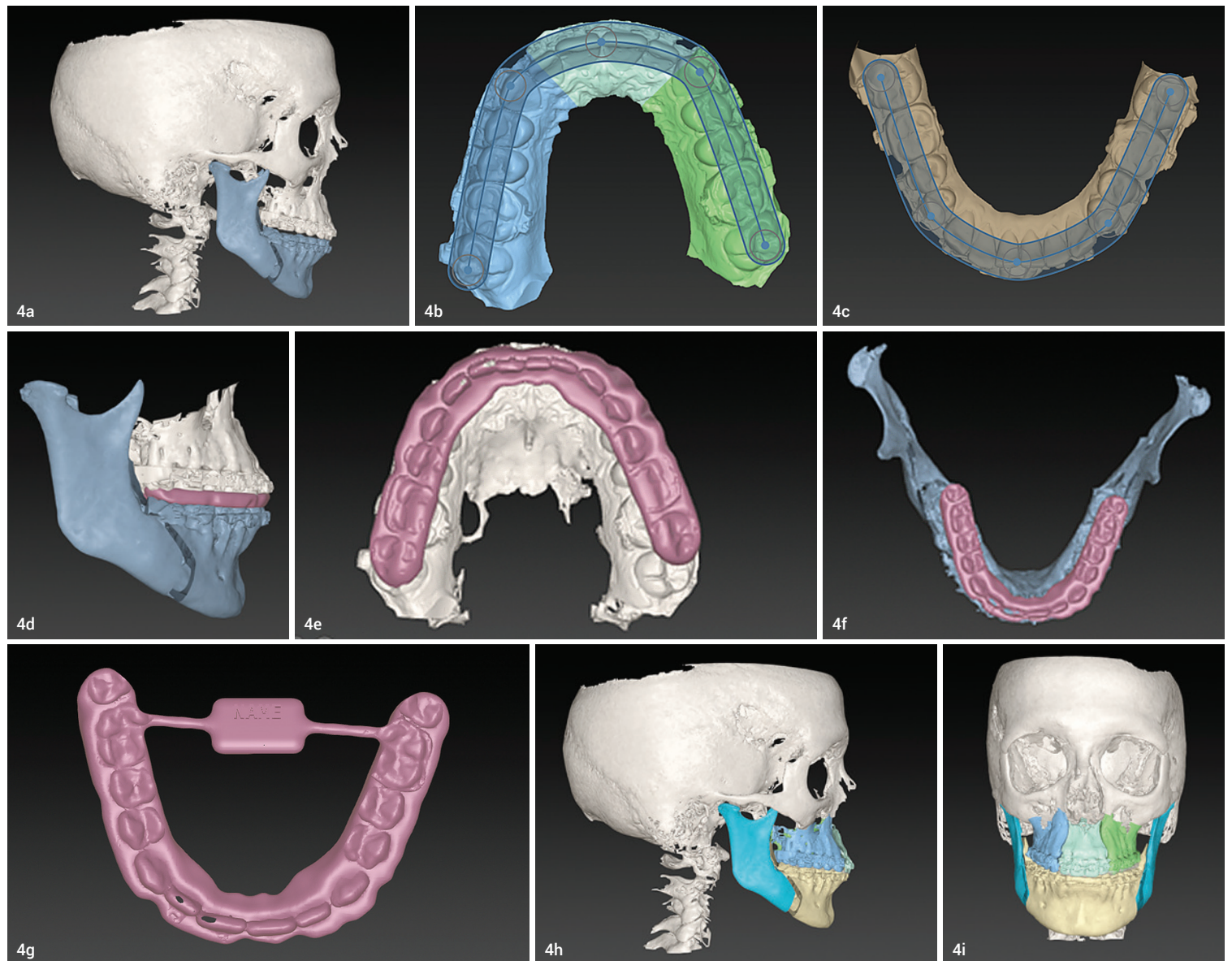
## Qualified by Dreve

- Bauplattform mit optimalen Haftungseigenschaften
- Angepasste Software mit präzise eingestellten Druckprofilen
- Umfassender Service und Support von unseren Experten





**Abb. 4a–g:** Erstellung des Zwischensplints: Positionierung des verlagerten Unterkiefers zur Ausgangsstellung des Oberkiefers (a), Erstellung Splintausdehnung (b, c), errechnetes Splintdesign (d–f) und Zwischensplint mit Namen (g). **Abb. 4h und i:** 3D-Planung mit finalem Splint.



einsetzen. Zudem drucken wir Modelle inhouse, und zwar mit dem Filamentdrucker Raise 3D (Fa. Raise 3D Technologies, Inc.). Präoperativ können wir somit die Vorverlagerung des Unterkiefers digital und

konventionell durch Vorsetzen des Unterkiefermodells simulieren, wodurch störende Frühkontakte und Zahnbogendiskrepanzen erkannt und kieferorthopädisch ausgeglichen werden können.

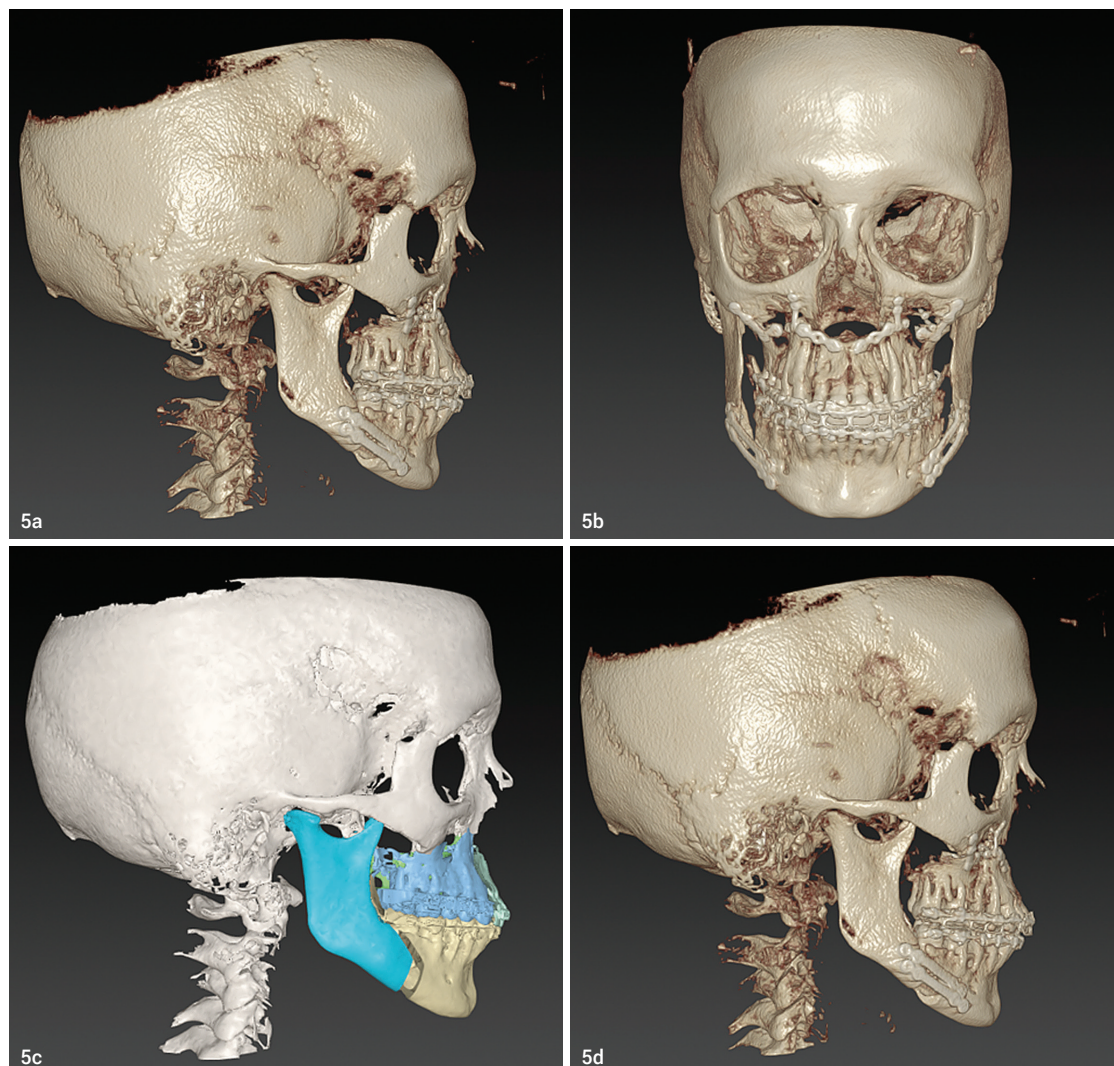
#### OP-Planung

Parallel zu unserer Planung erfolgte durch den MKG-Chirurgen Dr. Dr. Dr. Winfried Kretschmer eine umfangreiche klinische und radiologisch gestützte zweidimensionale und

dreidimensionale Operationsplanung inklusive OP-Splint-Herstellung im CAD/CAM-Verfahren und ergänzender konventioneller Modelloperation. Da im vorliegenden Fall noch ein Störkontakt an Zahn 13 vorlag, entschieden sich die Operateure für eine Dreiteilung des Oberkiefers, um beide Kiefer optimal aufeinandersetzen zu können.

Die Vorgehensweise der Chirurgen bei der virtuellen 3D-Planung und Erstellung der Operationssplinte ist in den Abbildungen 3a bis f sowie 4a bis i dargestellt. In Vorbereitung der 3D-OP-Planung erfolgte bei der Patientin zunächst ein 3D-Scan des Ober- und Unterkiefers und der Okklusion in arbiträr zentrischer Kondylenposition. Zudem wurde eine digitale Volumentomografie (DVT) in arbiträr zentrischer Kondylenposition (durch Ausgangsplint gesichert) durchgeführt. Des Weiteren wurde ein 3D-Scan der Zielokklusion (ggf. mit Mehrteilung des Oberkiefers) anhand von laborgefertigten Gipsmodellen erstellt. Sämtliche Daten wurden dann in das 3D-Planungsprogramm eingelesen, sodass auf dessen Grundlage die virtuelle OP-Planung und Erstellung der Operationssplinte erfolgen konnte.

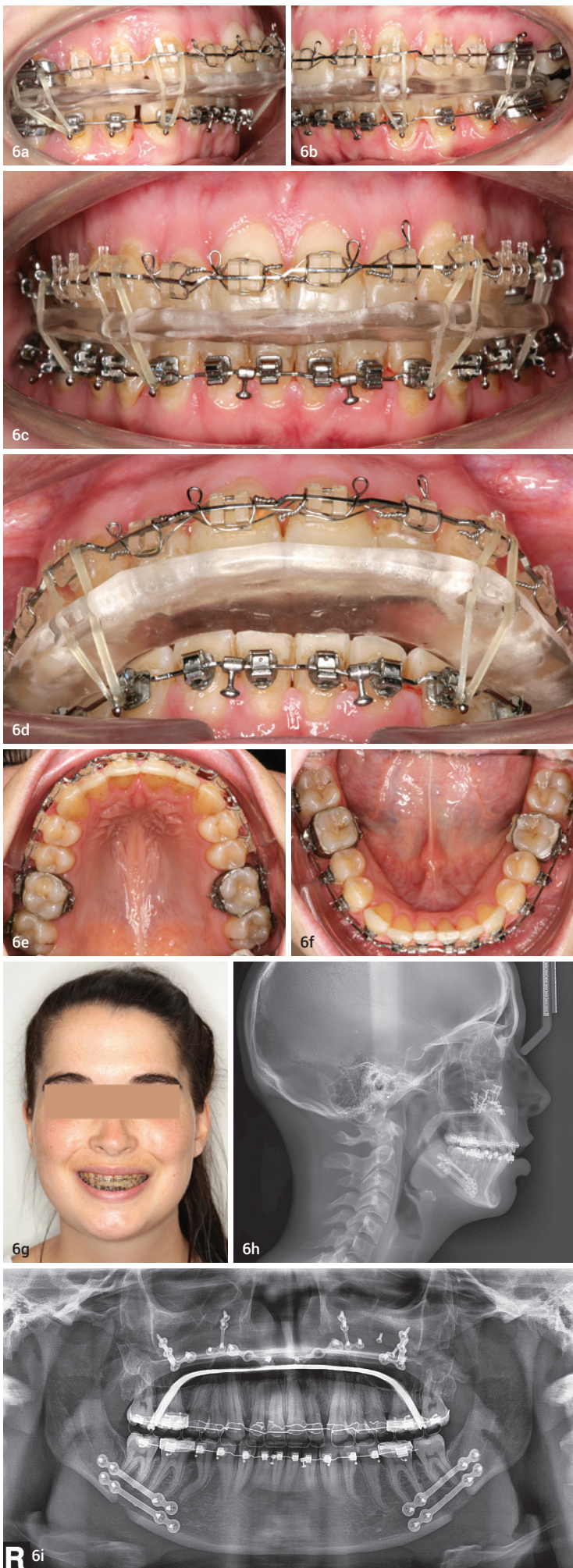
Während der Zwischensplint mit dem 3D-Drucker realisiert und nachfolgend laborseitig ausgearbeitet wird, erfolgt die Anfertigung des Zielsplints durch den Zahntechniker, da somit z. B. bei einem segmentierten Oberkiefer noch ein TPA in den Splint eingefügt werden kann. Der vom Zahntechniker gefertigte



**Abb. 5a und b:** Postoperatives DVT (Cave: einige Artefakte aufgrund des Osteosynthesematerials). **Abb. 5c und d:** Vergleich der geplanten und postoperativen Situation. (Abb. 4a–g, 5a–d: © Dr. Caroline Fedder)

**Abb. 6a–f:** Präoperative intraorale Situation mit Ausgangsplint in arbiträrer Kondylenposition. **Abb. 6g–i:** Situation post OP: FRS (h) und OPG (i). Die Patientin zeigt eine Gesichtsschwellung (g).





**Postchirurgische Behandlung**

Der bei der Patientin intraoperativ einligierte Oberkiefersplint sollte postoperativ insgesamt sechs Wochen in situ belassen werden. In dieser Zeit trug die Patientin lockere Führungsgummis (Dwight), die sie täglich wechselte, um sich leichter an die neue Unterkieferstellung zu gewöhnen. Da die Mundöffnung nach der OP durch die Gesichtsschwellung zunächst noch deutlich eingeschränkt war (Abb. 6g-i), wurden die Zähne durch patientenseitige tägliche Chlorhexamed-Spülungen (0,2 %) und regelmäßige Ultraschallzahnreinigungen durch den Hauszahnarzt versäubert. Weiterhin wurde der Patientin empfohlen, eine postoperative Sportpause von drei Monaten einzuhalten und bis zur Splintentfernung ausschließlich weiche Kost zu sich zu nehmen. Parallel wurde eine Physiotherapie zur Dehnung der suprahyoidalen Muskulatur und Lymphdrainage zur Abschwellung der Gesichteweichteile verordnet.

Wichtig zu erwähnen scheint an dieser Stelle, dass im Zuge der Oberkieferdreiteilung der einligierte Stahlbogen durch die Chirurgen durchtrennt wurde. Sobald es Mundöffnung und Schmerztoleranz der Patientin zuließen, haben wir den durchtrennten durch einen vollständigen Bogen ersetzt, um das Frontzahnsegment zu stabilisieren. Wir sind hinsichtlich Bogenstärke dabei zunächst auf einen .018" NiTi-Bogen mit individuellen Biegungen zurückgegangen. Die Abbildungen 7a bis g zeigen den Zwischenbefund bei vorliegender Neutralokklusion und skeletaler Klasse I.

Insgesamt hat die Patientin die Operation trotz ihrer Grunderkrankung (MS) einwandfrei und ohne Komplikationen überstanden. Das Behandlungsergebnis (Abb. 8a-g) zeigt eine sehr schöne maximale Interkuspitation bei skelettaler Klasse I sowie eine deutliche Bisshebung mit Reduktion des ursprünglichen Gummy Smile.

Die minimale dentale Mittenverschiebung in der Front fällt der Patientin nicht weiter auf und hätte mit Gummizügen sicherlich noch behoben werden können. Jedoch wünschte die Patientin ein halbes Jahr nach der Kieferoperation die Entfernung der Multibracketapparatur. Zur Langzeitstabilisierung haben wir einen laborgefertigten Sechspunktretainer (Multiflex) im OK/UK sowie eine Vorschubdoppelplatte eingesetzt.

Mit der erheblichen Profilverbesserung und der damit einhergehenden Weichteilstraffung des Unterkiefers ist die Patientin äußerst zufrieden (Abb. 9a und b, Abb. 10a-d). Auf eine in einer zweiten Operation optional angedachte Kinnplastik konnte daher verzichtet werden. Die Osteosynthesematerialien werden postoperativ nach einem Jahr entfernt.

Die Mundöffnung der Patientin ist mit 45 mm maximal möglich. Zu-

Zielsplint ist derzeit noch präziser und individuell besser anpassbar als der vom 3D-Planungsprogramm gedruckte Splint.

In den Abbildungen 6a bis f ist die präoperative Situation mit Ausgangsplint in arbiträrer Kondylenposition dargestellt. Der nur am Oberkiefer befestigte Splint ist von den Patienten zu tragen, um sich an die korrekte Kiefergelenkposition zu gewöhnen. Der Zielsplint wird in der OP am Oberkiefer befestigt, wobei nicht notwendigerweise intermaxilläre Gummizüge getragen werden müssen.

**Chirurgischer Eingriff**

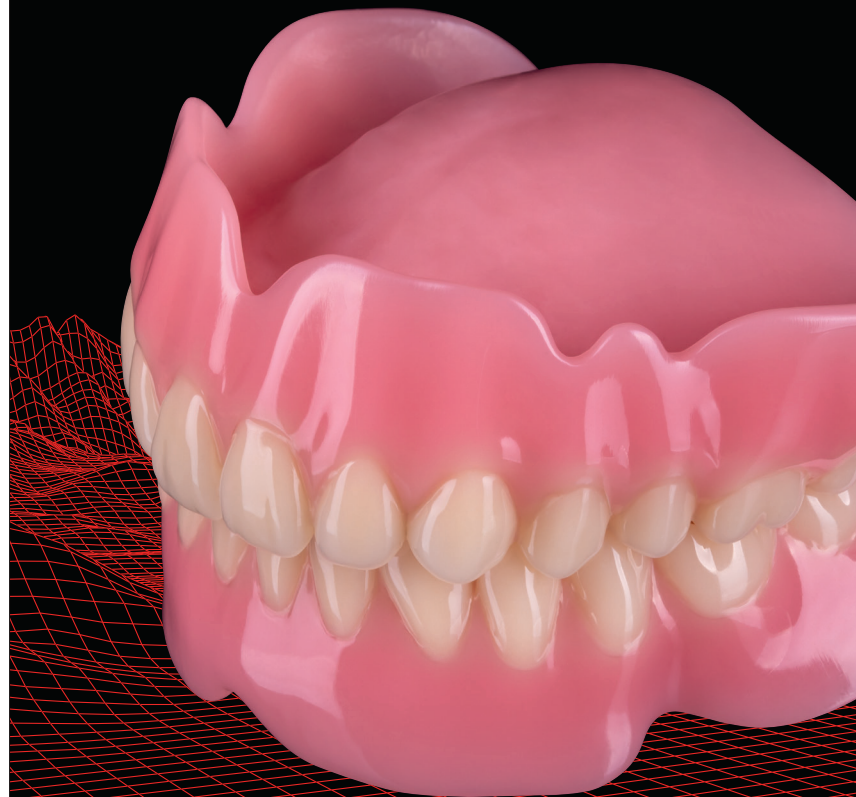
Die bignathe Umstellungsosteotomie mit dreigeteiltem Oberkiefer wurde bei der Patientin in Intubationsnarkose (ITN) und einem anschließenden fünftägigen stationären Aufenthalt erfolgreich durchgeführt. Der postoperative Verlauf war unter kontinuierlicher Kühlung mit Hilotherm und intravenös antibiotischer Therapie mittels Ampicillin zeitgerecht. Die Abbildungen 5a bis d zeigen die postoperative DVT-Aufnahme sowie den Vergleich der geplanten und postoperativen Situation.

**Die Prothese, die saugt!**

**FotoDent® denture**

Voll- und Teilprothesen einfach aus dem 3D Drucker: komplett schrumpffrei und damit immer passgenau.

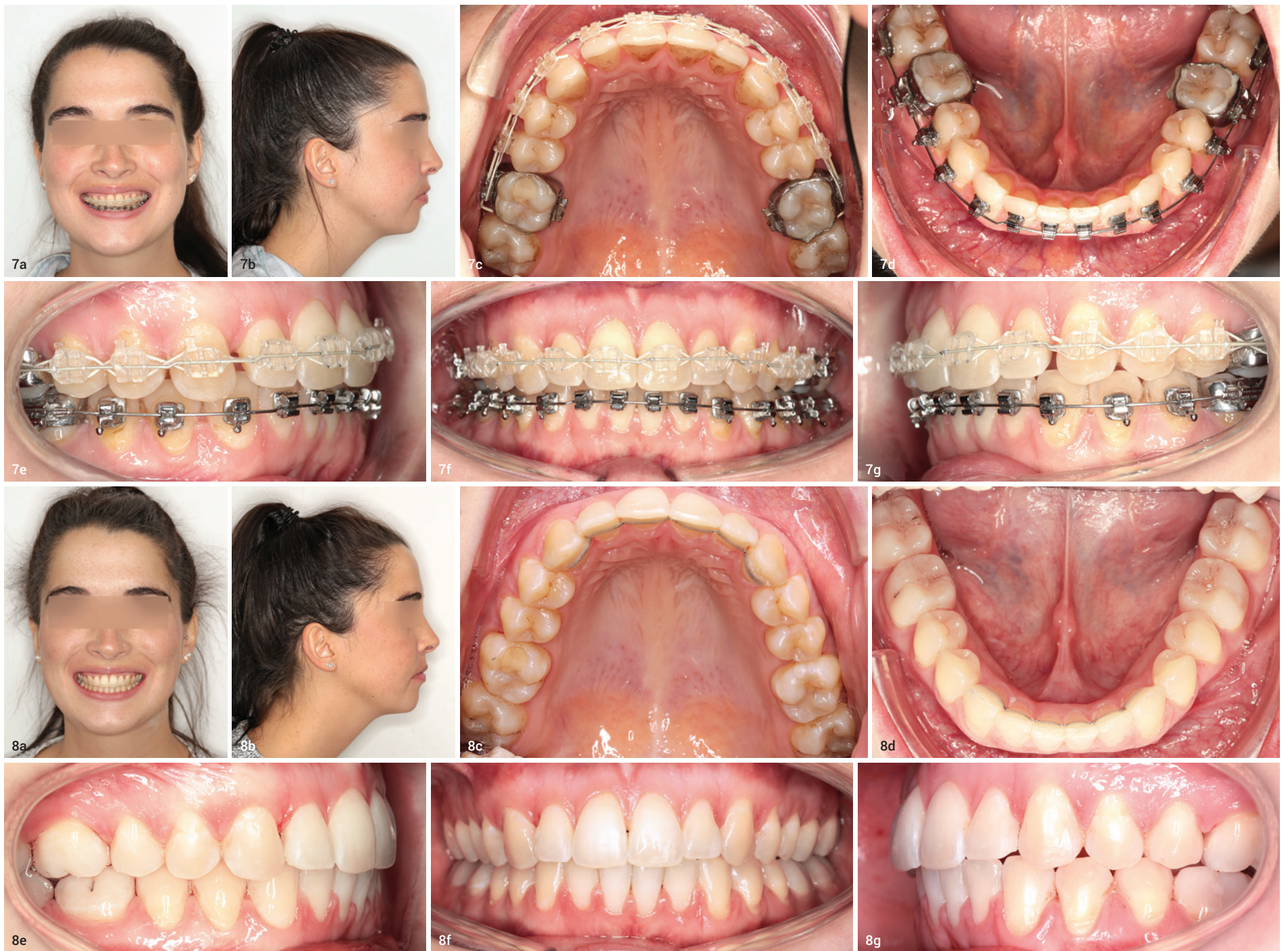FotoDent® denture zeichnet sich durch größtmögliche Dimensionsstabilität und Detailgenauigkeit aus. Es ist frei von MMA, biokompatibel und farbstabil.



**FotoDent® denture 385 nm:**  
Ideal geeignet für den Phrozen Sonic XL 4K 2022 – Qualified by Dreve







**Abb. 7a–g:** Zwischenbefund nach Ausformung, extra- (a, b) und intraorale Aufnahmen (c–g): Die Zahnbögen sind weitestgehend ausgeformt. Es zeigt sich eine Boltondiskrepanz mit Lücken distal der Zähne 12 und 22 bei vorliegender Neutralokklusion und skelettaler Klasse I. **Abb. 8a–g:** Abschlussbefund: Zustand nach Entbänderung und erfolgter Physiotherapie. Die Patientin konnte ihren Mund uneingeschränkt öffnen. Die Lücken distal der Zähne 12 und 22 sind geschlossen. Zur Langzeitstabilisierung wurde in beiden Kiefern von 3 bis 3 ein Multiflexretainer geklebt.

dem gibt es beim Sprechen, Abbeißen und Kauen mittlerweile keine Beschwerden mehr. Die präoperativen Kopfschmerzen sind nach Angaben der Patientin auch verschwunden.

### Fazit

Zusammenfassend lässt sich sagen, dass die interdisziplinäre Zusammenarbeit zwischen Kieferorthopädie und Mund-Kiefer-Gesichtschirurgie

einwandfrei funktioniert hat und der digitale Planungsaustausch zwischen den beiden Fachgruppen eine Verbesserung in der Kommunikation darstellt. Nicht zuletzt profitiert auch der Patient von einer solch

guten Vorbereitung, sodass die Digitalisierung in solchen Fällen zweifellos als eine Entwicklung in die richtige Richtung angesehen werden kann.

*Vielen Dank an Dr. Caroline Fedder und Dr. Dr. Dr. Winfried Kretschmer für die hervorragende Zusammenarbeit und die zur Verfügungstellung des Bildmaterials für die Umsetzung dieses Artikels.*

### kontakt



**Kieferorthopädische  
Gemeinschaftspraxis  
Dr. Claudia Obijou-Kohlhas  
Dr. Peter Kohlhas**  
Sophienstraße 12 („Alte Hauptpost“)  
76530 Baden-Baden  
Tel.: +49 7221 290129  
praxis@dr-kohlhas.de  
www.dr-kohlhas.de

**Abb. 9a und b:** Vergleich von prä- (a) und postoperativer (b) Fernröntgenseitenaufnahme: Es ist eine deutliche Profilverbesserung erkennbar. Die Bisslage wurde von einer Klasse II in eine Klasse I eingestellt. **Abb. 10a–d:** Extraoraler Vorder-Nachher-Vergleich: Der Biss wurde gehoben und das Display des Gummy Smile reduziert (a, b). Es zeigt sich eine deutliche Verbesserung des Gesichtsprofil (c, d). (Abb. 1a–i, 2a–g, 6a–i, 7a–g, 8a–g, 9a, b und 10a–d: © Dr. Claudia Obijou-Kohlhas)

