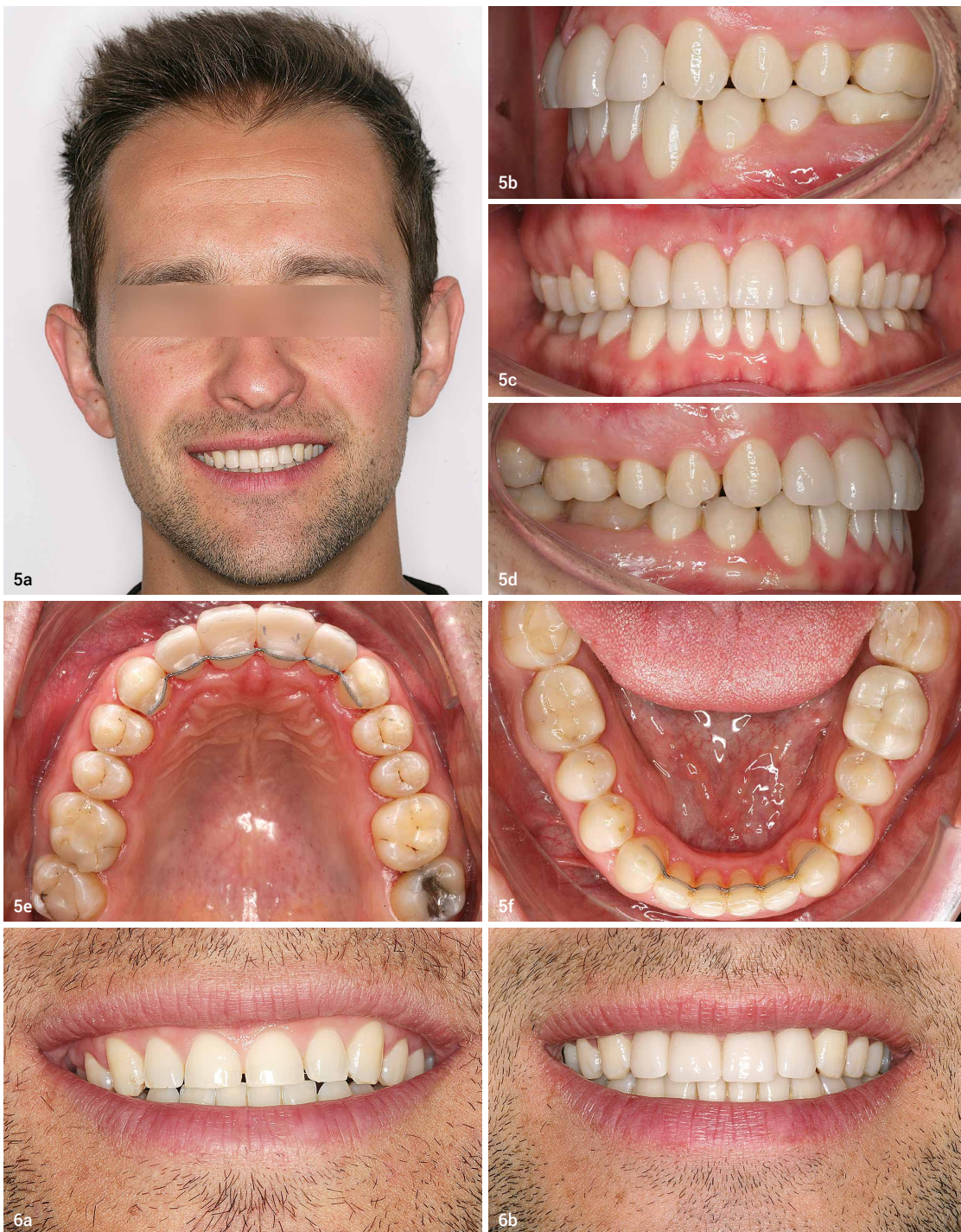



Anzeige
1/3 hoch Anschnitt
112 x 400

„Beim jungen Menschen ist die Lippenschlusslinie deutlich höher als beim älteren, wodurch die Oberkieferzähne bei jüngeren Menschen mehr zu sehen sind.“

auf, die in ihrem Ausmaß der Oberkiefer-Frontzahnexposition von unter 30-Jährigen entspricht (Tabelle 1 und 2). Um dem Alterungsprozess entgegenzuwirken, sind Kieferorthopäden und Zahnärzte gefragt.

Wie können hier Kieferorthopädie und Prothetik Abhilfe schaffen?

Durch eine gemeinsam mit dem Hauszahnarzt durchgeführte, interdisziplinäre Diagnostik können wir eine kombiniert kieferorthopädisch-prothetische Therapie planen, welche die Frontzähne des Oberkiefers wieder in den Mittelpunkt des Aussehens stellt. Die Auswertung von Gesichtsfotos, Vermessung der Zahnlangen, Feststellen der Lachlinie, Beurteilung von Symmetrien und Bisslage können digital und analog zu einer gemeinsamen Behandlungsplanung führen, die das Ziel hat, die Oberkieferfrontzähne des älteren Patienten zu verlängern und damit sichtbarer zu machen.

Präprothetische kieferorthopädische Lückenöffnung

Anhand der im Folgenden dargestellten klinischen Fallbeispiele (Fall 1: Abb. 4 bis 6; Fall 2: Abb. 7 bis 13) bis soll gezeigt werden, dass die kieferorthopädische Lückenöffnung in der Oberkieferfront eine unverzichtbare Voraussetzung für die anschließende Überkronung, Kompositrestauration oder Veneerversorgung zur Vergrößerung und Verlängerung der Frontzähne erforderlich ist. Die enge Zusammenarbeit der beiden Fachdisziplinen Kieferorthopädie und Prothetik sind daher unverzichtbar.

Erwähnt werden soll in diesem Zusammenhang, dass es allgemein anerkannte Regeln zu den richtigen Proportionen der Zahnbreiten zu den Zahnlangen gibt, die als ästhetisch relevant gelten. Als Inbegriff der Ästhetik wird der sogenannte Goldene Schnitt angesehen, der 1979 erstmals von Lombardi² angewandt wurde. Dabei kommt

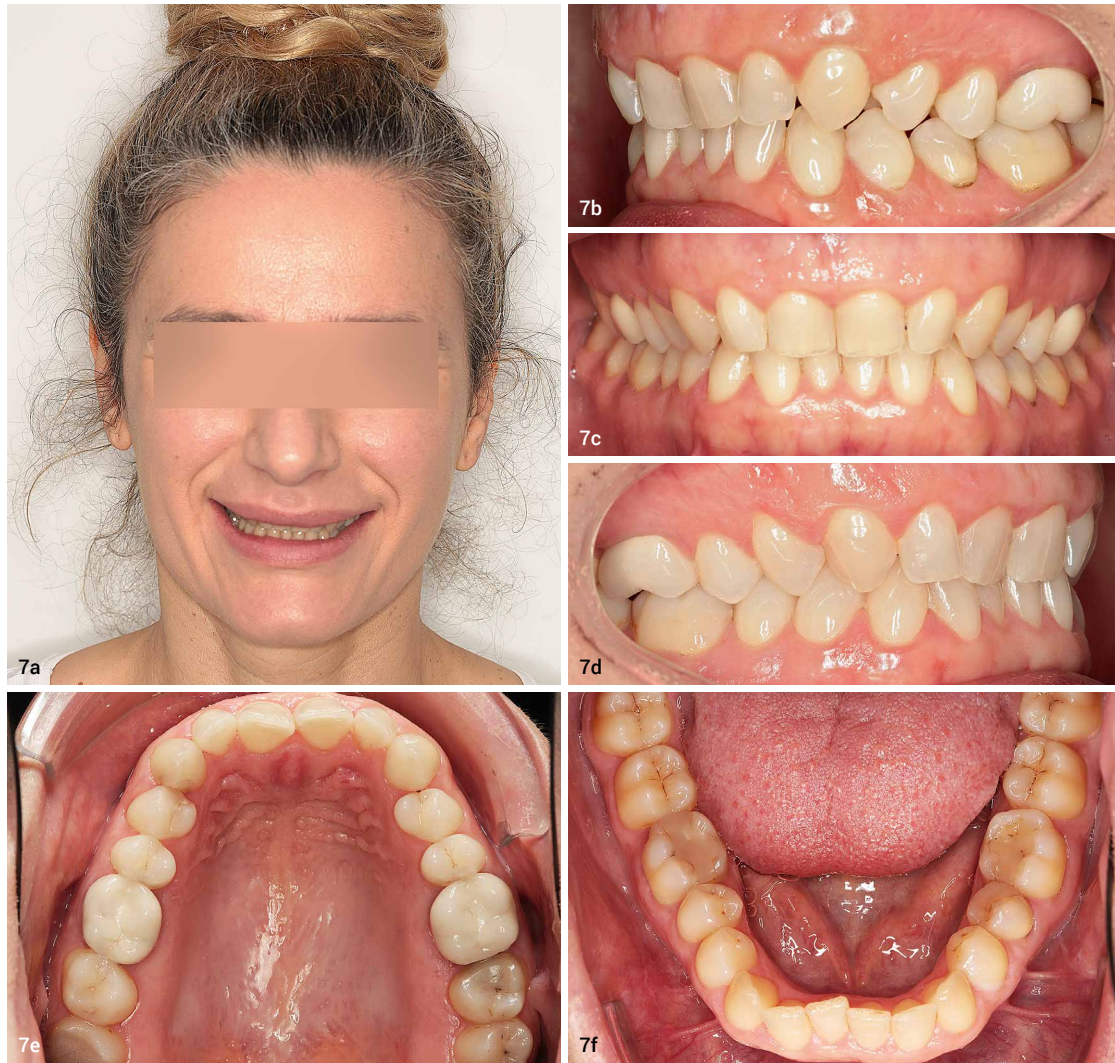es auch darauf an, dass der Betrachter die Frontzähne von vorn beurteilt, da sich diese durch die Perspektive die Zahnbreiten der seitlichen Schneidezähne und Eckzähne aufgrund des Oberkieferkurvenverlaufs optisch anders darstellen als sie tatsächlich sind.

Folgende Indikationen können eine Verlängerung und eine damit einhergehende Verbreiterung der Oberkieferfrontzähne notwendig machen:

- natürliche Alterungsprozesse durch Absacken der Gesichteweichteile
- iatrogene Oberlippenverlängerung und -verdickung durch injizierte Filler und Toxine
- Abrasionen/Erosionen in der Oberkieferfront
- frontal offener Biss mit proklinierter, intrudierter Oberkieferfront
- unterentwickeltes Mittelgesicht mit retrudierter, intrudierter Oberkiefer-Frontzahnposition (häufig skelettale Klasse III)
- genetisch bedingte hypoplastische, verkürzter Zahnformen

Fall 2:

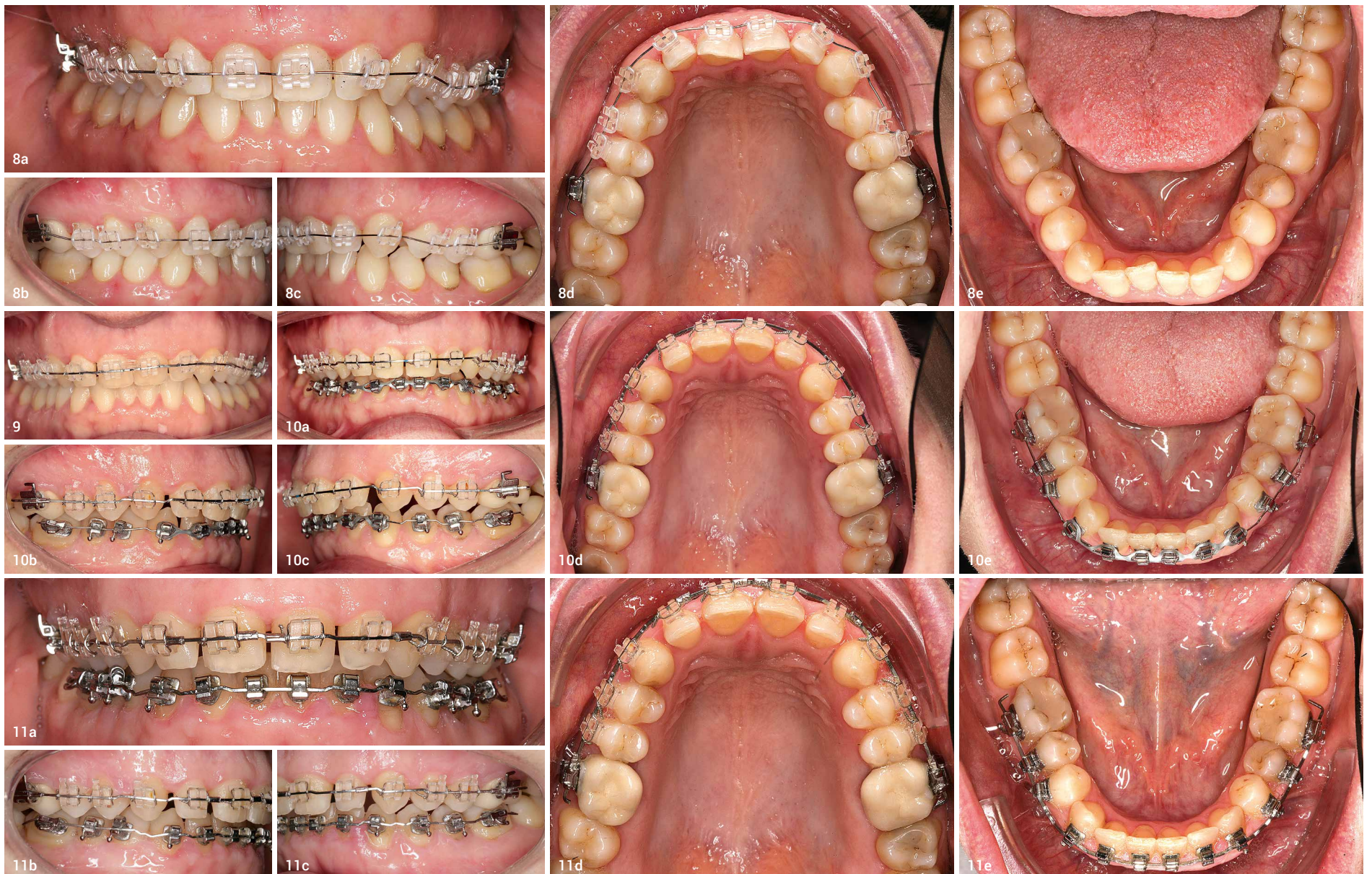Abb. 7a-f: Klinische Ausgangssituation: Tiefbiss, Deckbiss, beim Lachen wenig Oberkieferfront sichtbar durch Überlappung der Oberlippe über der Front.
Abb. 8a-e: Bebänderung XXXXXXXX
Abb. 9: XXXXXXXX **Abb. 10a-e:** Behandlungsfortschritt XXXXXXXX. **Abb. 11a-e:** Zwischenbefund, gute Bisshebung und Lückenöffnung in der Oberkieferfront für die geplante Kronenversorgung zur ästhetischen Zahnvergrößerung.

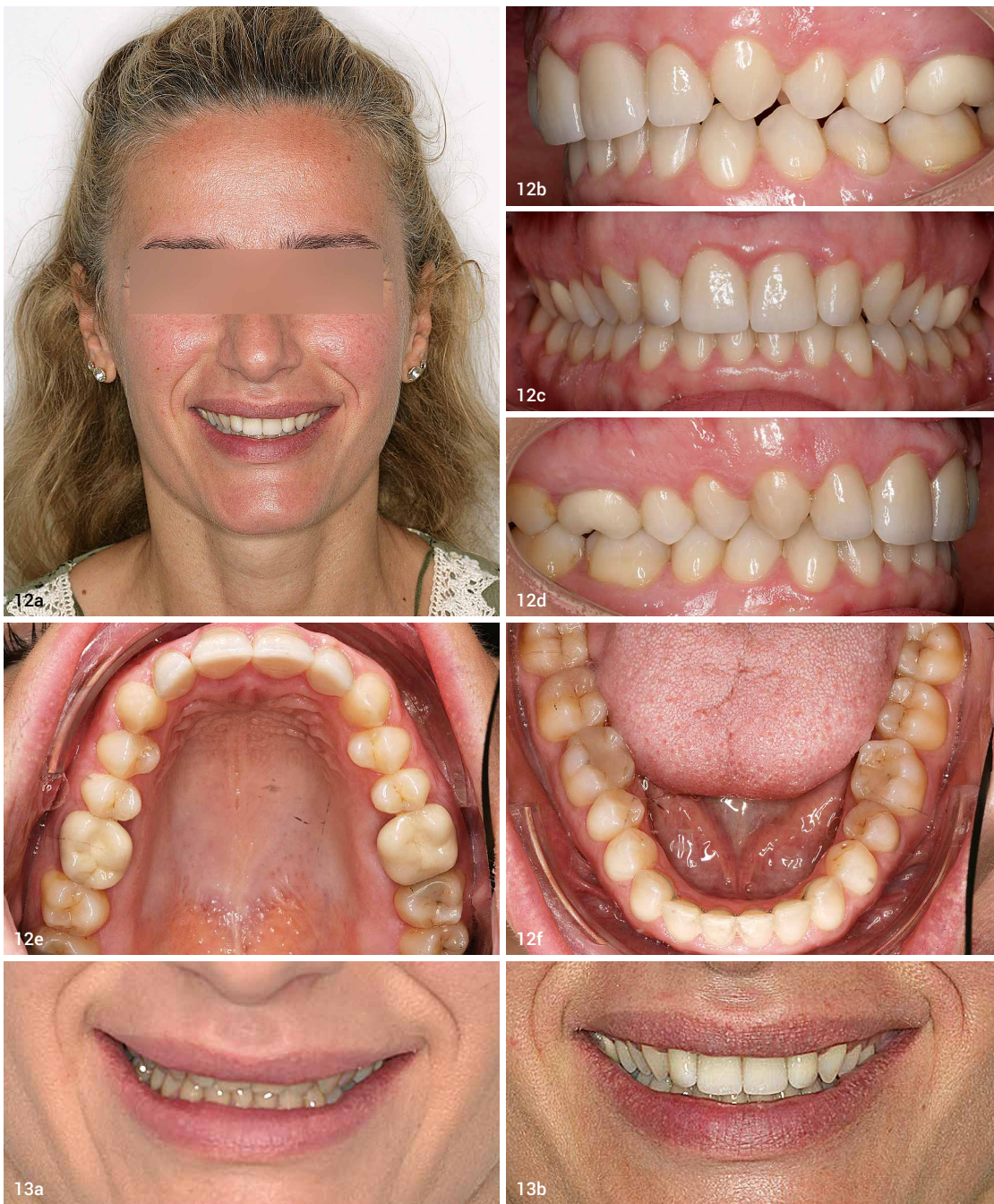


entweder durch bukkale oder linguale Brackets oder mit sämtlichen Alignersystemen durchgeführt werden. In den meisten Fällen handelt es sich lediglich um die kieferorthopädisch durchzuführende Auffächerung der Front durch eine Proklination der oberen Inzisivi bei gleichzeitiger Verankerung der Seitenzähne. Oft beträgt die Behandlungsdauer je nach Ausgangssituation nur wenige Monate, sodass die Patienten weder durch zu hohe Kosten noch durch zu lange Behandlungszeiten belastet werden. Auf eine Unterkieferbehandlung kann zur Kostenersparnis für den Patienten bei einer guten Ausgangsbisslage in der Regel verzichtet werden. Bei den Behandlungen mit bukkalen oder ligualen Bracketsystemen empfiehlt es sich, mit sogenannten Stoppbögen zu arbeiten. Das bedeutet, dass mesial der Zähne 16 und 26 jeweils ein Stopp auf den Rundbogen aufgekrümmt wird, sodass die Frontzähne unter Ausnutzung der Gegenkraft an den Molaren nach anterior geneigt und aufgefächert werden können. Der Utility-Effekt macht eine zügige Proklination der OK-Frontzähne schnell sichtbar. Eventuell vorhandene Kopfbissstellungen und Störkontakte mit der Unterkieferfront können durch die kieferorthopädische Behandlung gleichzeitig beseitigt werden. Neben dem ästhetischen Effekt tritt somit auch eine Verbesserung der funktionellen Aspekte in Bezug auf die Kiefergelenke ein.

„Beim natürlichen Alterungsprozess sinken die Gesichtswichteile beim älteren Menschen nach unten ab. Die Unterkieferzähne sind nun mehr zu sehen als die des Oberkiefers.“

- veraltete, fehlgeplante, zu kurze Frontzahnrestaurationen
 - durch akutes Trauma verkürzte Frontzahnkronen
 - frontale Kopfbissstellungen, Bolton-Diskrepanzen
 - Aplasien der seitlichen Frontzähne und Mesialpositionen der Eckzähne.
- Die kieferorthopädische Lückenöffnung in der Oberkieferfront kann





Fazit

Alles in allem ist die kieferorthopädische Lückenöffnung mit anschließender prothetischer Versorgung der Oberkieferfront eine sinnvolle Ergänzung zum Anti-Aging-Programm der modernen Schönheitsmedizin. Wenn gleichzeitig Frühkontakte und funktionelle Hindernisse beseitigt werden, dürfen auch medizinische Notwendigkeiten als erfüllt gelten. Das körperliche und psychische Wohlbefinden durch ein schönes Lachen machen einen bedeutenden Anteil für die Selbstzufriedenheit des Patienten in unserer leistungsorientierten Gesellschaft aus. Gut, dass wir durch unser Wissen und unsere Fachkompetenz dazu beitragen können.

Abb. 12a–f: Endergebnis nach Eingliederung der Vollkeramikronen der Zähne 12-22. Deutlich verlängerte Schneidezähne führen zu einer besseren Exposition der Oberkieferfront und zu einem jüngeren Aussehen. Die Patientin hat die Oberlippe mit Fillern dezent aufspritzen lassen. **Abb. 13a und b:** Vorher-/Nachher-Vergleich: Deutliche Verlängerung der Oberkieferfrontzähne durch Kieferorthopädie mit anschließender Kronenversorgung in der Front. Jüngeres Aussehen durch eine größere Frontzahnexposition beim Lachen. Die Patientin hatte sich die Oberlippe vor der Kieferorthopädie mit Fillern und Botox unterspritzen lassen, wodurch die Oberlippe verlängert und verdickt erschien. Die Frontzähne waren kaum sichtbar.

kontakt



Kieferorthopädische Gemeinschaftspraxis
Dr. Claudia Obijou-Kohlhas
Dr. Peter Kohlhas
 Sophienstraße 12 („Alte Hauptpost“)
 76530 Baden-Baden
 Tel.: +49 7221 290129
 praxis@dr-kohlhas.de
 www.dr-kohlhas.de

Korrekte Planung der Zahnbreiten und -längen essenziell

Wichtig erscheint im Vorfeld die genaue Planung der späteren Zahnbreiten und Zahnlängen, damit während der kieferorthopädischen Therapie die Lückengröße zwischen den vier Frontzähnen genau eingehalten werden kann. Sinnvoll erscheinen ein Set-up durch den Kieferorthopäden und ein Moc-up durch den Hauszahnarzt bzw. Zahntechniker, die in diesen Fällen eng zusammenarbeiten und sich über das gemeinsame Behandlungsziel absprechen sollten. In vielen Praxen ist die digitale Planung bereits eine Selbstverständlichkeit und erleichtert den interdisziplinären Austausch zwischen den Behandlern.

Sind die genauen Abstände der Zähne zueinander und zum Gegenkiefer erreicht, so gilt es, die Zähne bis zur endgültigen prothetischen Versorgung in ihrer Position zu halten. Wird der Patient als zuverlässig eingestuft, so kann eine Tiefzieh-schiene das kieferorthopädische Ergebnis retinieren. Bei unsicherer Compliance können entweder linguale Drahtretainer oder aufgeklebte Kunststoffshells die Front bis zur Präparation und Eingliederung der Prothetik fixieren.

Welche Art der Zahnverlängerung und -verbreiterung durchgeführt werden soll, entscheidet der Zahnarzt gemeinsam mit seinem Patienten. Handelt es sich um kleine Ergänzungen, so können Komposite in zahnfarbenen Schicht- und Farbtechniken aufgetragen werden. Ebenso sind Veneers aus Keramik bei gesunden Frontzähnen eine gute Möglichkeit, substanzschonend additiv zu arbeiten. Ein Bleaching der Zähne sollte auf Wunsch des Patienten vor der Eingliederung der Veneers durchgeführt werden. Bei vorhersehbarer starker Belastung der Frontzähne durch Bruxismus, empfiehlt es sich, eine Kronenpräparation durchzuführen, um eine gewisse Schichtstärke des Materials gewährleisten zu können. Verschiedenste zahnfarbene Vollkeramikrestaurationen sind unter Einhaltung vorgegebener Klebestandards State of the Art. Erfahrungsgemäß sollten Keramikversorgungen in enger Zusammenarbeit mit dem Zahntechniker umgesetzt werden, da die Patienten meist sehr hohe ästhetische Ansprüche haben und gelegentlich ein Nachkorrigieren erforderlich ist. Zahnform und -farbe sollten den Wünschen der Patienten entsprechen und diesem vor der definitiven Eingliederung bei Tageslicht gezeigt werden.

ANZEIGE

Anzeige
 1/4 Anschnitt
 163 x 166